

## NEUE METHODE AUS MÜNCHEN ZUR OPERATIVEN BEHANDLUNG DER SPORTLERLEISTE DES FUSSBALLERS

Auch heutzutage ist die Operation der weichen Leiste und in der ausgeprägten Form der Leistenhernie eine der wichtigsten Operationen weltweit. Besonders für Athleten ist die richtige Behandlung ohne lange Trainingseinbußen für die weitere sportliche Karriere oft sehr entscheidend. Gerade Fußballspieler haben überdurchschnittlich häufig Leistenbrüche, oder, als Vorform, eine so genannte «weiche Leiste», auch «sportsman's groin» oder «Pubalgia» genannt (1).

VON DR. ULRIKE MUSCHAWECK, HERNIENZENTRUM MÜNCHEN

# MINIMALER EINGRIFF – MAXIMALER NUTZEN

Insgesamt sind 5-7% aller Sportverletzungen im Fußball in der Leiste anzutreffen (2). Häufig führen diese Verletzungen zu chronischen Beschwerden und können Karrieren limitieren oder sogar beenden. Aus diesem Grund widmen sich Sportmediziner aus aller Welt mit zunehmendem Interesse der Ätiologie und der Versorgung des Leistenschmerzes.

Die korrekte, diagnostische Einordnung ist jedoch schwierig und gehört in die Hände eines Spezialisten. Unter dem hier zu besprechenden Begriff «sportsman's groin», «Pubalgia» oder «weiche Leiste» werden diejenigen Fälle zusammengefasst, bei denen keine Leistenhernie gefunden werden konnte, wo aber durch eine Erweiterung der Hinterwand des Leistenkanals Druck auf einen sensiblen Nerv ausgeübt wird (5). Dieses Krankheitsbild ist die häufigste Ursache für den chronischen und akuten Schmerz in der Inguinalregion. Es ist keine sichtbare Leistenhernie vorhanden, sondern nur eine umschriebene

Vorwölbung im Bereich der erweiterten Hinterwand des Leistenkanals, die digital tastbar ist und sonographisch dokumentiert werden kann (5).

Ursache ist eine Schwäche oder abnorme Beschaffenheit der Hinterwand des Leistenkanals, die eben zu dieser umschriebenen Dilatation der Transversalisfaszie an dieser Stelle führt. Dadurch kommt es zu einer Verbreiterung des Hesselbach'schen Dreiecks. Wenn der Sportler nun beim Training die Bauchmuskulatur anspannt, kommt es zu einer Zunahme der bestehenden Vorwölbung, wodurch es zu einer Kompression des am Unterrand des Leistenkanals verlaufenden Nerves, des Ramus genitilis des Nervus genitofemoralis kommt. (Graphik 1)

Der dabei verursachte Schmerz kann brennenden oder dumpfen Schmerzcharakter haben. Eine Ausstrahlung in die Innenseite des Oberschenkels oder auch zum Skrotum, oft auch in den Rücken, ist dabei möglich und

sehr typisch für diese vorliegende Nervirritation.

Die Verbreiterung des Hesselbach'schen Dreiecks führt ferner dazu, dass der Musculus rectus nach cranial und medial retrahiert. Hierdurch entsteht eine vermehrte Spannung des Musculus rectus am Os pubis, wodurch die bei Sportlern bekannten Beschwerden, auch unter der Diagnose «Pubalgia» bekannt, verursacht werden können. (Graphik 2)

**Therapiemöglichkeiten:** Die Zeitspanne zwischen Beginn der Schmerzsymptomatik und definitiver Diagnosestellung ist leider immer noch sehr hoch und liegt bei einem Mittelwert von 20 Monaten (!) (5). Es wird ausdrücklich darauf hingewiesen, dass der Sportler mit Leistenschmerz sich in die Hände eines Facharztes begeben muss, am besten zu einem auf Leistenbrüche spezialisierten Chirurgen.

Nachdem die Diagnose gestellt ist, bleibt nur ein kleines zeitliches Fenster



Dr. Ulrike Muschaweck und ihr Team.

für einen konservativen Therapieversuch.

Falls eine 4-6 wöchige Gabe von hochdosierten Antiphlogistika, Vitamin B6 und Physiotherapie nicht zur Beschwerdefreiheit führt, hilft nur noch die operative Intervention. Nach diesem Zeitraum besteht in der Regel das Risiko einer permanenten Schädigung der Nerven mit konsekutivem, chronischem Leistenschmerz.

Aber wie soll man eine Sportlerleiste operieren? Welche Operationstechnik führt zu schneller Beschwerdefreiheit und möglichst schnellem Wiedereintritt in den Hochleistungssport?

Seit Ende 1993 operieren wir in unserer auf Hernien hochspezialisierten Klinik ca. 1100 Hernien pro Jahr. Der Prozentsatz von Hochleistungssportlern ist mit knapp 7% einer der höchsten europaweit. Bis zum Jahre 2000 wurde ausschließlich das Shouldice-Verfahren in der Originaltechnik verwendet. Hierbei wird die Bauchdecke durch eine spezielle Nahttechnik verstärkt. Auf die Einlage eines Kunststoffnetzes wird bei Sportlern prinzipiell verzichtet. Sportler benötigen auch nach dem Eingriff die volle Elastizität und Verschieblichkeit der Bauchdeckenschichten. Das Einbringen von einem Kunststoffnetz, gleich mit welchem OP-Verfahren, würde zu einer lokalen Verhärtung der Bauchdecke führen mit Verlust ihrer Verschieblichkeit. Damit verliert das muskuläre Gleitlager seine Funktion. Alle Netzverfahren sind in unseren Augen bei Hochleistungssportlern kontraindiziert und können das abrupte Ende der Karriere bedeuten.

Da Sportler fast immer nur einen kleinen, umschriebenen Defekt im Bereich der Leistenkanal-Hinterwand aufwei-

sen, ist eine Sportlerleiste mit einer vollumfänglich durchgeführten Shouldice-Operation, bei der intakte Strukturen der Hinterwand durchtrennt werden müssen, übertherapiert.

Nach Operationen an über 2000 Sportlern wurde in unserem Zentrum ein Verfahren entwickelt, bei dem auf diese Besonderheit eingegangen wird. Dieses schonendere, besonders für Athleten optimierte Verfahren wird «Minimal-Repair» genannt. Hier nur eine kurze Beschreibung der wichtigsten Merkmale.

1. Da bei Sportlern und Patienten mit einer kleinen Hernie die Hinterwand neben dem Defekt straff und intakt ist, wird bei der Minimal-Repair-Technik dieser Bereich intakt gelassen und nur der Defekt eröffnet. Nach dem Eingriff kann der Sportler nach Schmerzfreiheit, also nach 2-3 Tagen ohne Einschränkung sein Training wiederaufnehmen.

2. Der Ramus genitilis des Nervus genitofemoralis wird intraoperativ auf etwaige Veränderung begutachtet und gegebenenfalls resiziert.

3. Die Spannung des Musculus rectus am Os pubis wird reduziert durch eine spezielle Nahttechnik über das Os pubis hinaus. Diese Naht erfolgt bei ausreichender Präparation der Hinterwand nahezu spannungsfrei. (Graphik 3)

4. Der laterale Bereich des Musculus obliquus internus ist wichtig für die Bildung einer sog. Muskelmuffe, die den Plexus pampiniformis und erhaltene Nerven vor mechanischer Irritation schützt. (Graphik 4) Damit bleibt der übrige Teil des M. obliquus internus und der darauf verlaufende Nervus ileoinguinalis unberührt.

## MEDIZINISCHE KOMMISSION DER UEFA

VORSITZENDER  
Dr. Urs Vogel (SUI)  
VIZEVORSITZENDE  
Prof. Jan Ekstrand (SWE)  
Prof. Stewart Hillis (SCO)  
MITGLIEDER  
Prof. Mehmet Binnet (TUR)  
Prof. Wilfried Kindermann (GER)  
Dr. Mogens Kreutzfeldt (DEN)  
Dr. Jacques Liénard (FRA)  
Dr. Pedro Correia Magro (POR)  
Dr. Alfonso Moreno Gonzalez (ESP)  
Dr. Leonard Nokes (WAL)  
Prof. Paolo Zepplini (ITA)  
EKKO-BEOBACHTER  
Dr. Michel D'Hooghe (BEL)

Die Operation wird immer in Lokalanästhesie durchgeführt. Der Patient wird für einen Tag in der Klinik aufgenommen und geht bereits am Abend des OP-Tages wieder nach Hause. Bereits am 2. Tag nach der Operation kann mit leichter sportlicher Aktivität wie Joggen und Fahrradfahren wieder begonnen werden. Am 3. oder 4. Tag kann beim Hochleistungssportler das Training mit Sprints usw. begonnen werden, ebenfalls Balltraining. Nach 5-6 Tagen bestehen keinerlei körperliche Einschränkungen mehr.

Die Vorteile der Minimal-Repair-Operationsmethode für den Hochleistungssportler sind eminent: extrem kurze Rekonvaleszenzzeit und eine nahezu vollständige Schmerzfreiheit nach der Operation garantieren schnellen Wiedereinsatz. Damit ist mit dieser beschriebenen Methode für den Sportler, besonders für den professionellen Fußballspieler, eine extrem schnelle Belastung bei Schmerzfreiheit möglich.

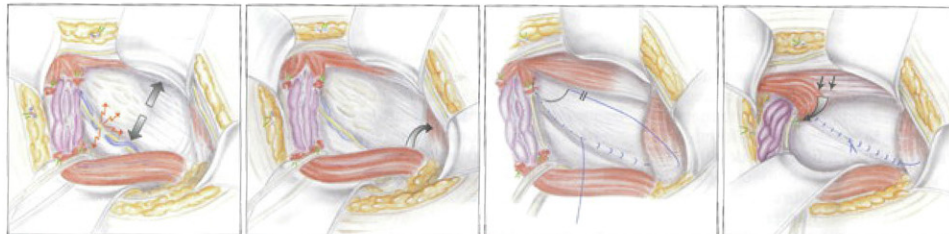
### Bibliographie

- Muschaweck, U.: Die Pubalgie im Sport. In: Klümper: Sport-Traumatalogie (Handbuch der Sportarten und ihrer typischen Verletzungen). Landsberg: ecomed, (1998)
- Westlin, N.: Grain pain in athletes from Southern Sweden. Sports. Med. Arthr. Rev. 5:280-4, (1997)
- Taylor, D.C., Meyers, W.C., Maylean, J.A. et al.: Abdominal musculature abnormalities as a cause of groin pain in athletes. Inguinal hernias and pubalgia. Am J Sports Med. May-June 1993, pp. 239-42 (1991)
- Hackney, R.G.: The sports hernia: a cause of chronic groin pain. Br J Sports Med 27:58-62, (1993)
- Berliner S D., An approach to groin hernia, Surg Clin North Am 64 (2): 203, 1984

### IMPRESSUM

#### HERSTELLUNG

UEFA-Abteilung Publikationen  
Atema Communication SA – CH-Gland  
Druck: Cavin SA – CH-Grandson



Grafik 1

Grafik 2

Grafik 3

Grafik 4